

## Update Kariesdiagnose

# ... und der Zahn wird durchsichtig

Wird die Bissflügelaufnahme zur Kariesdiagnostik in naher Zukunft von Fluoreszenzmethoden und digitaler faseroptischer Transillumination abgelöst? Die neuen Geräte haben das Potenzial, die Karies auch an Approximal- und Okklusalfächen gut sichtbar zu machen, sagte Prof. Karl-Heinz Kunzelmann am SSO-Kongress.

**K**ein schöner Anblick – im Rahmen eines Projekts musste Prof. Dr. med. dent. Karl-Heinz Kunzelmann, München, alle Bissflügelaufnahmen eines Jahres aus seiner Klinik beurteilen. Die Gesamtschau zeigte, dass zahlreiche Aufnahmen aus dem Praxisalltag weit von der Qualität der Aufnahmen entfernt sind, die in Publikationen oder an Kongressen gezeigt werden. «Viele Aufnahmen hatten nur eine geringe Aussagekraft», so der Referent. Probleme bei der Bissflügelaufnahme sind etwa:

- ◆ Metallartefakte
- ◆ Eine Überlagerung der Approximalkontakte, die wesentlich häufiger vorkommt als eine perfekte Darstellung
- ◆ Burn-out-Effekte, die sich nicht sicher von Karies differenzieren lassen.

Insgesamt hat die Bissflügelaufnahme in den Okklusalfächen eine Sensitivität von 0,4–0,75. Das heißt, dass 40–75% der Karies entdeckt wird. An den Approximalfächen werden durch die Bissflügelaufnahme 55–85% der Kariesläsionen erkannt.

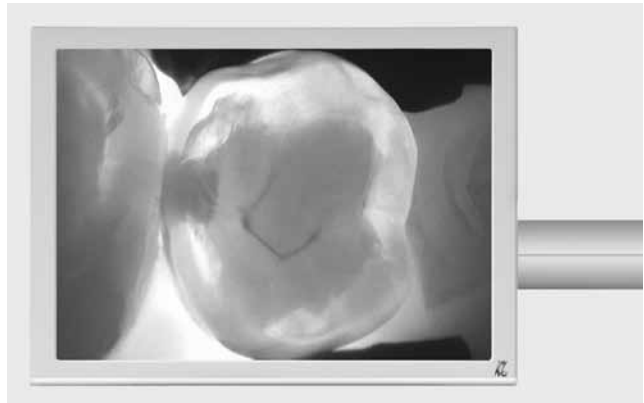

Foto: kaVo

◆ Abb. 2: DIFOTI-Technik: Kariöse Läsionen erscheinen dunkel.

Ähnlich wie das Röntgenbild ist auch die Inspektion der Mundhöhle nur begrenzt aussagekräftig. Hierdurch lassen sich 20–50% der vorhandenen Kariesläsionen entdecken.

Prof. Kunzelmanns Fazit: Mit den klassischen Methoden – Inspektion der Mundhöhle und Bissflügelaufnahme – werden nur ca. die Hälfte bis zwei Drittel der vorhandenen kariösen Läsionen an der Schmelz-Dentin-Grenze sicher erkannt. Bei Initialdefekten und rein schmelzbegrenzten Läsionen ist die Quote noch schlechter.

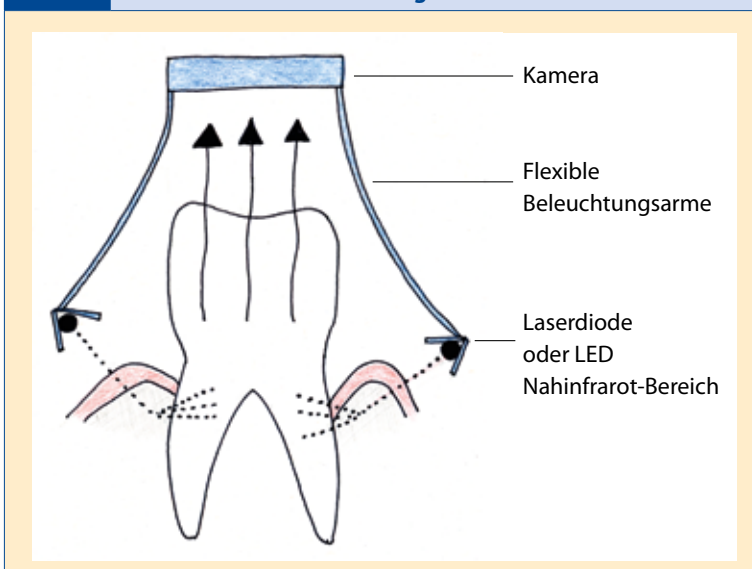
### Den Zahn durchleuchten

Über dieses klassische Vorgehen hinausgehende Ansätze sind Fluoreszenzmethoden wie die quantitative lichtinduzierte Fluoreszenz (QLF) oder die Laserfluoreszenz mit DIAGNOdent, die digitale faseroptische Transillumination (DIFOTI), die Impedanzmessung und die optische Kohärenztomografie (OCT).

**QLF:** Bei der quantitativen lichtinduzierten Fluoreszenz (z. B. VistaProof, SoproLife) wird energiereiches blaues Licht mit einer Wellenlänge  $<500$  nm auf den Zahn abgestrahlt. Das Licht regt Dentin zur Grün-Fluoreszenz an. Karies erkennt man durch Lichtstreuung: Das Fluoreszenzsignal aus dem Dentin wird durch Streuung an der Kariesläsion abgeschwächt und erscheint auf der Kamera dunkel. Mittels einer Software werden die Fluoreszenzsignale ausgewertet.

An Glattflächen und hinsichtlich Läsionen in einer Tiefe von bis zu 0,5 mm werden 96% der Kariesläsionen detektiert. Allerdings führen Schmelzveränderungen durch Fluorose oder Beläge häufig zu falsch positiven Befunden. Aufgrund der limitierten Eindringtiefe der Strahlung eignet sich die QLF vor allem

Abb. 1 Nahinfrarot-Durchleuchtung mit der DIAGNOcam



für die Detektion von Schmelzläsionen an direkt sichtbaren Zahnanteilen. Kariesläsionen im Dentin werden hingegen nicht so zuverlässig erkannt.

**DIAGNOdent:** Beim Laserfluoreszenzverfahren mit DIAGNOdent wird die Zahnoberfläche mit gepulstem Licht einer größeren Wellenlänge (>650 nm) beleuchtet. Das Licht dringt entsprechend tiefer in die Zahnoberfläche ein (ca. 1 mm). Durch die Anreicherung bakterieller Porphyrinverbindungen in kariöser Zahnhartsubstanz wird eine höhere Fluoreszenz hervorgerufen. Das fluoreszierte Licht wird nicht nur optisch, sondern auch durch ein akustisches Signal und einen digitalen Zahlenwert dargestellt. Folgende Messwerte und therapeutische Konsequenzen ergeben sich:

- ◆ 0–13: gesunde, kariesfreie Oberfläche
- ◆ 14–29: demineralisierte Oberfläche – Prophylaxemassnahmen erforderlich
- ◆ >30: Kariesläsion – invasive Therapie.

Mit DIAGNOdent werden an den Okklusalfächen 80–92% der Kariesläsionen detektiert; die Spezifität beträgt 0,82–0,92. Da die grössere Wellenlänge ein Eindringen der Strahlung bis ins Dentin ermöglicht, eignet sich DIAGNOdent für die Diagnose von Dentinläsionen an direkt sichtbaren Zahnanteilen. Irreführende Fluoreszenzwerte kommen unter anderem durch Plaque, Pigmente, Kompositrestaurationen und Politurpasten zustande. Initiale Kariesläsionen werden nicht unbedingt als solche erkannt.

**DIFOTI:** Im Vergleich zu den beiden fluoreszenzbasierten Methoden hat die DIFOTI-Technik («Digital Imaging Fiber-Optic Transillumination») mit Wellenlängen >650 nm verschiedene Vorteile. Weil die Poren kariöser Läsionen mit Wasser gefüllt sind, ist dort die Absorption des Lichts grösser, und die Läsionen erscheinen in der Aufnahme dunkel. Die DIAGNOcam besteht aus einer Kamera mit flexiblen Beleuchtungsarmen, an deren Ende eine Laserdiode befestigt ist. Von dort wird Licht durch den Knochen hindurch in die Wurzel eingestrahlt, reflektiert und durch den Zahn hindurch auf einen CCD-Chip gelenkt (**Abb. 1 und 2**). Prof. Kunzelmann hatte bereits Gelegenheit, mit der neuen DIAGNOcam, die an der IDS 2011 präsentiert wurde, zu arbeiten. «Mit einer Wellenlänge von beispielsweise 1300 nm lässt sich der Zahn nahezu durchsichtig machen», sagte er.

#### FAZIT FÜR DIE PRAXIS

- ◆ Durch Inspektion der Mundhöhle und Bissflügelaufnahme allein lassen sich nur die Hälfte bis zwei Drittel der Kariesläsionen entdecken.
- ◆ Neue Ansätze sind Fluoreszenzmethoden wie die quantitative lichtinduzierte Fluoreszenz (QLF) oder die Laserfluoreszenz mit DIAGNOdent, die digitale faseroptische Transillumination (DIFOTI), die Impedanzmessung und die optische Kohärenztomografie (OCT).
- ◆ Karies kann auch substanzschonender exkaviert werden als derzeit praktiziert. Eine Möglichkeit bilden Polymer-Rosenbohrer. Mit ihrer Hilfe können ca. 0,74 mm Zahnhartsubstanz zusätzlich erhalten werden.



Foto: Archiv

#### Wie tief bohren?

«Vieles spricht dafür, dass man Karies auch schonender exkavieren kann als derzeit praktiziert, sagte Prof. Kunzelmann zur Zukunft der Kariestherapie. Insbesondere dann, wenn die Karies fast die Pulpa erreicht hat, ist der Grad zwischen Füllungstherapie und endodontologischer Behandlung schmal und schonendes Arbeiten sehr wichtig.

Neuere Untersuchungen zeigen, dass auch recht stark angegriffenes Dentin noch remineralisiert werden kann. Im Sinn einer weniger invasiven Behandlung wäre es also wichtig, nur das Dentin zu entfernen, das nicht mehr remineralisiert werden kann (Dentin mit denaturierten Kollagenbestandteilen) und kariös veränderte, aber remineralisierbare Zahnhartsubstanz zu belassen. In einem Cochrane-Review wurde dieses Vorgehen 2006 evaluiert [1]. Die Autoren kommen zum Schluss, dass bei symptomlosen Zähnen auch in Pulpanähe kariös verändertes Dentin belassen werden darf.

Ein Tool zur selbstlimitierenden und damit schonenden Kariestherapie ist der Polymer-Rosenbohrer Polybur P1 (Brasseler/Komet). Die Materialhärte des Bohrers lässt keine Überpräparation zu, denn PolyBur ist zwar härter als zerstörtes, aber weicher als gesundes Dentin. Dadurch stumpft der Bohrer bei Kontakt mit gesundem Dentin automatisch ab, und die Behandlung ist selbstlimitierend.

PolyBur wird zur Entfernung von weicher, pulpanaher Karies bei klinisch symptomlosen Milch- und bleibenden Zähnen eingesetzt. Er soll den herkömmlichen Stahlrosenbohrer nicht ersetzen, sondern lediglich für die schonende Präparation ohne Pulpaeröffnung verwendet werden.

Im Schnitt lassen sich hierdurch ca. 0,74 mm Zahnhartsubstanz erhalten. «In Pulpanähe ist dies ein riesiger Gewinn», so der Referent. Auch für die Stabilität der eingebrachten Füllungen sieht der Experte keine Probleme: «Der Patient kann durch das schonende Arbeiten nur gewinnen.»

Die Untersuchung kann keine Schäden verursachen und nach einer Einarbeitung problemlos von Mitarbeitern in der Praxis vorbereitet werden. Prof. Kunzelmanns Fazit: Mir der DIAGNOcam ist eine eindeutige Trennung zwischen Belägen, Fluorose-Veränderungen und echten Läsionen möglich.

Verena Vermeulen

Quelle: Vortrag von Prof. Dr. med. dent. Karl-Heinz Kunzelmann am SSO-Kongress, 26.–28. Mai 2011, Luzern

#### Literatur:

1. Ricketts DNJ; Cochrane Database Syst Review 2006; 3: CD003808.